AUS DEM PATHOLOGISCHEN INSTITUTE ZU MÜNCHEN.

# ÜBER
# LANDRY'SCHE PARALYSE.

INAUGURAL-DISSERTATION

ZUR

ERLANGUNG DER DOKTORWÜRDE

IN DER GESAMTEN MEDIZIN

VERFASST UND EINER HOHEN MEDIZINISCHEN FAKULTÄT

DER

K. BAYR. LUDWIG-MAXIMILIANSUNIVERSITÄT ZU MÜNCHEN

VORGELEGT VON

OTTO WAPPENSCHMITT,

APPROB. ARZT AUS PASSAU.




MIT 6 ABBILDUNGEN.

LEIPZIG
DRUCK VON AUGUST PRIES
1900.

Referent:

Herr Obermedizinalrat Prof. Dr. Bollinger.

SEINER

# TREUBESORGTEN MUTTER

IN KINDLICHER DANKBARKEIT

DER VERFASSER.

Digitized by the Internet Archive
in 2026

https://archive.org/details/IA41552320_0009

Seit Landry im Jahre 1859 zum ersten Male auf die acute, aufsteigende Paralyse hingewiesen hat, haben sich die Fälle in der Literatur bedeutend vermehrt. Zugleich mit diesen haben sich auch die Ansichten der einzelnen Autoren in sehr verschiedenem Maasse geltend gemacht, so dass sich diese noch heute scharf gegenüber stehen.

Es ist weder Aufgabe noch Absicht des Verfassers, im Nachfolgenden eine ausführliche Geschichte der Landry'schen Paralyse wiederzugeben, vielmehr will dieser nach einer summarischen Recapitulation der aufgestellten Hauptansichten, soweit sie bis 1890 vorhanden waren, und nach einer eingehenden Besprechung der seit diesem Jahre veröffentlichten Fälle zum Schlusse einen Fall eigener Untersuchung hinzufügen. Besonders sollen die pathologisch-anatomischen Befunde Berücksichtigung finden.

Landry selbst hat darauf hingewiesen und als Charakteristicum betont, dass der Befund im Rückenmark ein negativer sei. Bernhard und Westphal brachten ebenfalls eine Reihe von Fällen mit negativem Befund, denen sich noch eine Reihe weiterer Autoren mit gleichem Ergebniss anschloss.

Westphal liess die Landry'sche Paralyse die Folge eines Intoxicationsprocesses sein, eine Anschauung, welche lange die herrschende blieb, bis sie durch die neuere, die sich auf Leyden stützt, zurückgedrängt wurde. Von Baumgarten wurde darauf hingewiesen, dass es sich bei der Landry-schen Paralyse um eine Infectionskrankheit handle, und es gelang ihm auch im Rückenmark den Milzbrandbacillus nachzuweisen. Für die Infection sprechen auch die Milzschwellung, ebenso die der Darmfollikel. Curschmann fand in einem Fall Typhusbacillen, und seit 1890 haben sich die Fälle mit positiven Bacterienbefunden noch weiter vermehrt, wie wir unten sehen werden.

Wenn wir auf die seit 1890 veröffentlichten Fälle übergehen, von denen nur die benützt wurden, die auf dem Sectionstisch und zugleich zur mikroskopischen Untersuchung kamen, so muss bemerkt werden.

dass die pathologisch-anatomischen Befunde so verschiedene Bilder ergaben, das es unmöglich ist, alle unter eine gemeinsame Form zu bringen.

Es wird sich vielleicht empfehlen, die bisher bekannten Fälle in folgende Gruppen abzutheilen:

1. Fälle mit negativem pathologisch-anatomischen Befund im Rückenmark, peripheren Nerven und negativem bacteriologischen Befund;
2. Fälle mit positiv pathologisch-anatomischem Befund im Rückenmark und peripheren Nerven und negativem bacteriologischen Befund;
3. Fälle mit positivem pathologisch-anatomischen Befund im Rückenmark und peripheren Nerven und positivem bacteriologischen Befund;
4. Fälle mit negativ pathologisch-anatomischem Befund im Rückenmark, positivem in den peripheren Nerven und negativem bacteriologischen Befund;
5. Fälle mit positiv pathologisch-anatomischem Befund im Rückenmark, negativem in den peripheren Nerven und negativem bacteriologischen Befund;
6. Fälle mit positiv pathologisch-anatomischem Befund im Rückenmark, negativem in den peripheren Nerven und positivem bacteriologischen Befund.

1. Fälle mit negativem pathologisch-anatomischen Befund im Rückenmark, peripheren Nerven und negativem bacteriologischen Befund.

Einen zu dieser Abtheilung gehörigen Fall hat Watson veröffentlicht. Ein Bergarbeiter hatte sich betrunken und auf das nasse Feld gelegt. Schon am Tage darnach traten Parästhesien und Rückenschmerzen auf und am 6. Tage nach seiner Erkrankung wurde er in das Hospital aufgenommen. Es bestand vollständige Lähmung der unteren Extremitäten ohne Anästhesien, Patellarreflexe fehlten; bald folgte Lähmung der Bauchmusculatur, dann der Rippenmusculatur, der Hände etc. Sprechen war behindert, Schlucken unmöglich. Kau- und Gesichtsmuskeln waren ergriffen. Nach 8 Tagen erfolgte der Tod durch Zwerchfelllähmung. Bei allen diesen Erscheinungen bot das Rückenmark nicht die geringsten pathologisch-anatomischen Veränderungen, nur seine Häute.

Ormerod berichtet über vier Fälle von acuter aufsteigender Lähmung, die sämmtlich einen tödtlichen Verlauf nahmen Die mikroskopische Untersuchung des Rückenmarks und der peripheren Nerven ergab ein negatives Resultat. Zu erwähnen ist noch, dass in zwei der Fälle Milzschwellung vorhanden war.

Einen sehr interessanten Fall beschreibt Albu: Es handelt sich um einen 46jährigen Patienten, der vor 9 Jahren Typhus und vor 3 Jahren „gastrisches Fieber" überstanden hatte.

6 Tage vor Aufnahme in das Spital klagte der Kranke über starke Brust- und Rückenschmerzen, Nackensteifigkeit und fühlte sich wie gelähmt. Die Untersuchung ergab Lähmung der beiden Beine, Aufhebung sämmtlicher Haut- und Sehnenreflexe, Sensibilität war erhalten und normal. 2 Tage

später trat Lähmung der oberen Extremitäten, mühsameres Sprechen und Erschwerung der Athmung ein.

Unter Zunahme dieser Symptome erfolgte am 13. Tage der Exitus letalis durch Respirationslähmung.

Die makroskopische und mikroskopische Untersuchung von Rückenmark und peripheren Nerven lieferte ein vollständig negatives Resultat. Ebenso verlief die bacteriologische Untersuchung von Blut, Milz, Rückenmark und Nerven negativ. Albu nimmt an, es handle sich um eine Infectionskrankheit, einem Gegenstück zu Tetanus, wie dies auch die Ansicht Erb's ist. Gestützt wird diese Ansicht dadurch, dass nach Infectionskrankheiten, wie Masern, Diphtherie, Pocken, Landry'sche Paralyse auftritt.

Der fieberlose Verlauf, das Fehlen des Milztumors findet sich bei exquisiten Intoxicationen wie Tetanus. Albu nimmt an, es handle sich um Toxine, die als Nervengifte zu betrachten seien, die entweder reizend oder lähmend auf die vasomotorischen Centren wirken.

Morton Prince veröffentlicht einen Fall, der innerhalb 12 Stunden zum Tode führte.

Es waren die vier Extremitäten gelähmt, ohne Beeinträchtigung der Sensibilität und der Sphincteren.

Das Rückenmark und der ebenfalls untersuchte Plexus brachialis zeigten keine Veränderungen; auch dieser Autor nimmt an, dass es sich um eine Intoxication handle.

Als letzter Fall dieser Reihe sei der von Steven veröffentlichte erwähnt. Auch dieser ergab in seiner Untersuchung ein negatives Resultat.

Der Kranke war mit Parästhesien in den Armen und Beinen erkrankt, denen sich am anderen Tage Lähmung der unteren Extremitäten anschloss. Die Lähmung schritt auf die Arme fort und nach 6 Tagen seit Beginn traten auch Parästhesien im Gesicht und Facialisschwäche auf, Berührungsgefühl war von 2 Zoll über der Symphyse an erloschen, herabgesetzt in den Armen. Ausserdem bestand Incontinentia urinae. Tod durch Respirationslähmung.

2. Fälle mit positivem pathologisch-anatomischen Befund im Rückenmark und peripheren Nerven ohne bacteriologischen Befund.

In der Sitzung der Gesellschaft der Neuropathologen und Irrenärzte der Moskauer Universität berichtet Pribytkow über einen Fall von Landry'scher Paralyse.

Eine vor Kurzem entbundene Frau erkrankte mit Schmerzen in den Beinen, Schwäche und Schmerzen im Rücken, 2 Wochen später Schmerzen in den Armen, denen bald darauf complete Lähmung folgte. 3—4 Tage später traten Schlingbeschwerden auf, die Patellar- und Fusssohlenreflexe waren aufgehoben, es bestand Hochstand und Unbeweglichkeit des Zwerchfells und beiderseitige Lähmung der unteren Facialisäste. Der Tod erfolgte 10 Tage später an Respirationslähmung.

Medulla oblongata und Rückenmark wurden nach Pal und mit Pikrocarmin gefärbt, ergaben aber ein negatives Resultat. Dagegen zeigten sich bei Marchi in Medulla obl. und Rückenmark viele schwarze Körnchen und Schollen, theils zwischen den Fasern, theils in diesen. In den Zellen der Vorderhörner waren ebenfalls Anhäufungen dieser schwarzen Körnchen zu sehen, die vom Autor als pathologisch angesehen wurden.

Die gleichen Veränderungen fand Minor in einem Falle von Landry'scher Paralyse.

Die Nerven zeigten eine primäre acute, parenchymatöse Neuritis, besonders stark waren die der oberen Extremitäten und der Phrenicus afficirt.

Leyden veröffentlicht einen Fall von aufsteigender Lähmung nach Influenza.

Patientin, nicht erblich belastet, nur in der Jugend an Masern erkrankt, wird von Influenza befallen, die sich mit fortwährenden Rückfällen $1\,^1/_2$ Jahre hinaus erstreckt. Ungefähr 2 Jahre nach dem ersten Anfall zeigte sich Zunahme einer schon früher bestandenen Schwäche der Beine und es entwickelte sich schnell eine aufsteigende Lähmung mit Mastdarm- und Blasenlähmung. Die Paralyse erfolgte im Anschluss an eine ältere recidivirende Polyneuritis. Die mikroskopische Untersuchung der peripheren Nerven und des Rückenmarks lieferte folgende Resultate:

In den Nerven, insbesondere im Gebiet des Radialis und der Peronei zeigte sich eine stark ausgeprägte neuritische Atrophie.

Das in Müller'scher Flüssigkeit gehärtete Rückenmark bot folgende Verhältnisse:

Im Gebiet der weissen Substanz eine Myelitis in den ersten Anfängen: Vergrösserung des Axencylinders, Markscheide verdickt, am stärksten in den Seitentheilen des Dorsaltheils, nach oben abnehmend. Die Gliazellen waren im Grossen und Ganzen unverändert, die Deiters'schen Zellen waren gequollen, ebenso das Gliagewebe, die Blutgefässe strotzend gefüllt, ihre Adventitia ohne Verdickung.

Die marklosen Fasern waren frei von Quellung, die Ganglienzellen der grauen Substanz waren gross und gequollen, rundlich und trübe. Der Kern war schwer zu erkennen, in einer grossen Zahl waren eine oder mehrere Vacuolen zu sehen. An Stelle des Kernkörperchens waren Granula getreten; die ersten Anfänge der Zellfortsätze waren erheblich gequollen. Gliazellen und Kerne waren ohne Besonderheit und im Gliagewebe selbst zeigten sich seitlich und hinter dem Centralkanal Blutungen in dieses hinein, die sich bis 1,5 cm in die Tiefe erstreckten, daneben einige kleinere. Der Centralkanal selbst war erweitert, mit fibrinösem Exsudat erfüllt, in dem sich einige Zellen, wahrscheinlich desquamirte Epithelien der Wandung, befanden. Die Gefässe zeigten strotzende Blutfülle.

Leyden meint, dass die „Ansicht einer bacteriellen Ursache der Landry'schen Paralyse" gegenwärtig als zurückgewiesen anzusehen sei.

Man müsse mindestens zwei Formen unterscheiden: 1. die bulbäre, 2. die neuritische Form. Zur bulbären Form rechnet er sowohl die acute aufsteigende als absteigende Lähmung.

In jüngster Zeit hat Thomas zwei Fälle von Landry'scher Paralyse veröffentlicht.

In dem einen fand er in der grauen Substanz im Vorderhorn eine entzündliche Exsudation acuter Natur, im zweiten Degeneration der Vorderhornzellen, bestehend in Destruction und Zerfall der Granula des Protoplasmas und Verlust der Kerne.

In der weissen Substanz fand sich im ersten Falle eine leichte parenchymatöse Degeneration der Nervenfasern. Daneben waren die Gefässe der weissen Substanz stark infiltrirt.

In den peripheren Nerven zeigten beide Fälle parenchymatöse Degene-

ration der Nervenfasern, wozu im ersten Falle noch eine perivasculäre Infiltration trat.

Thomas nimmt an, die Landry'sche Paralyse sei die Folge einer Intoxication, doch existire kein specifischer Mikroorganismus. Der Verlauf der aufsteigenden Paralyse verhalte sich je nach der Grösse der Schädigung durch die Intoxication.

Krewer theilt drei Fälle von tödtlich verlaufender aufsteigender Lähmung mit, die gemeinsamen anatomischen Befund in den Nerven und Rückenmark ergaben.

Bei dem 1. Falle zeigte sich schon drei Monate Schwäche in den Beinen, seit 4 Wochen waren die Beine wegen Schwäche unbrauchbar, Patellarreflexe fehlten, Hautsensibilität war in den unteren Extremitäten herabgesetzt. Der Gastrocnemius und der Quadriceps beiderseits waren atrophisch, nach 5 Tagen war hoher Zwechfellstand bei costalem Athemtypus. Nach 2 weiteren Tagen erfolgte Tod der Potatrix.

Die Section ergab Tuberculose, Atrophie und Oedem des Gehirns, Fettherz, beginnende interstielle Nephritis, Lungenödem.

Der 2. Fall betrifft eine Puella publica, die vor 3 Wochen mit Hitzegefühl, Schüttelfrost und Schwellung der Füsse erkrankt war. Seit 2 Tagen konnte Patientin weder gehen, noch stehen, noch sitzen. Auch hier fehlen die Patellarreflexe, ferner zeigte sich Parese aller Extremitäten und der Rückenmuskeln, die Nervenstämme waren schmerzhaft. Bald darauf trat costaler Athemtypus auf und nach kurzer Zeit starb Patientin.

Die Section ergab: Oedem des Gehirns, Hyperämie der grauen Substanz, Myelitis centralis, Fettdegeneration des Herzens, acute parenchymatöse Nephritis.

Der 3. Fall betrifft eine Puella publica, die früher luetisch inficirt war, dazu war sie Potatrix. Patientin konnte sich nur in geringem Maasse bewegen, Beine und Rumpf sind leicht paretisch, obere Extremitäten noch geringer beweglich; Milz war etwas vergrössert, zuletzt Lähmung des Zwerchfells und Tod.

Die anatomische Diagnose stellte sich wie folgt:

Sclerosis et oedema cerebi, Hyperämie der grauen Substanz, Blutung im Linsenkern, Oedem der grauen und weissen Substanz des Rückenmarks, alkoholische Polyneuritis, acute parenchymatöse Degeneration des Herzens.

Allen drei Fällen gemeinsam waren Entzündungen der Rückenmarkshäute.

Der mikroskopische Befund der drei Fälle ergab ganz gleiches Resultat, nur quantitative Unterschiede zeigten sich.

Die peripheren Nerven ergaben Schwellung des Axencylinders, der auf dem Längsschnitt perlschnurartige Form zeigte. Die Markscheide zeigte sich verdickt, ihr Myelin in Klumpen und Schollen zerfallen.

Die Neurogliazellen waren vermehrt, die Kerne der Schwann'schen Scheide waren gequollen und hatten rundliche Form angenommen. Das Bindegewebe war frei.

Das Rückenmark zeigte in seiner weissen Substanz ebenfalls Vergrösserung des Axencylinders, Verdickung der Myelinscheide und theilweisen Zerfall des Myelins.

Die Neurogliazellen waren vermehrt, das Bindegewebe ödematös und die Neurogliafibrillen weiter als normal.

Während es sich oben um eine chronisch degenerative Neuritis handeln soll, lässt hier der gleiche anatomische Befund den Schluss auf einen acuten Charakter zu.

In der grauen Substanz zeigten sich viele Ganglienzellen von ungewöhnlicher Grösse, die Kerncontouren waren undeutlich, hie und da die Fortsätze zerrissen.

Der Centralkanal war erweitert und mit desquamirten Epithelien gefüllt, ferner zeigten sich in der grauen Substanz unbedeutende Blutungen. Die Gefässe waren strotzend mit Blut gefüllt, die perivasculären Räume waren erweitert. Die Wandungen der Gefässe wiesen nichts Abnormes auf.

An diese drei Fälle knüpft Krewer folgende Folgerungen:

I. Die Landry'sche Paralyse ist nichts Anderes als das 2. und 3. Stadium einer Polyneuritis (1. Stadium chronische Polyneur., 2. spinales, 3. bulb. Stad.).

II. Zum Ausbruch derselben ist noch das Hinzukommen eines Hülfsfactors nothwendig, meist in Form einer Infectionskrankheit.

III. Im klinischen Bilde ist meist der progressive Verlauf der Paralyse charakteristisch, nicht aber die Richtung der Ausbreitung.

IV. Pathologisch-anatomisch ist die Landry'sche Paralyse eine subacute, chronische Polyneuritis und eine acute, diffuse degenerative Myelitis.

Giuzetti fand bei einem Falle von Landry'scher Paralyse Folgendes: Von dem Punkte maximaler Veränderung auf der Höhe des Sacral- und Lendenmarks nahmen nach allen Richtungen hin die Veränderungen ab. „Auch vom Rückenmark ab, den peripheren Nerven folgend, sah man die Veränderungen längs derselben progressiv abnehmen. Ebenso nahmen die Veränderungen der höheren unteren nach den oberen Nerven und den Kopfnerven zu ab." Ebenso zeigten sich die sensitiven Bahnen in den Hintersträngen und den hinteren Wurzeln nicht unverletzt. Im Rückenmark bestanden diese Veränderungen „in einer Disgregation und consecutivem Verschwinden der Axencylinder in den Vorderseitensträngen, besonders in dem Abschnitt der Pyramidenbahnen und der Submeningealportion der Hinterstränge". Die übrig gebliebenen Axencylinder zeigten grösstentheils varicöse Veränderungen. Höfe von Secundärdegeneration fehlten. Nach dem Gehirn machte sich eine Abnahme der Intensität und Verbreitung bemerkbar, und im Bulbus waren keine Veränderungen mehr wahrzunehmen. Ganglienzellen zeigten geringe Trübung, besonders im Lendenmark. Neurogliazellen waren gequollen, hyalin, fragmentirt. An den Wurzeln und an den Nerven boten die Axencylinder und Markscheiden das Bild von degenerirten Fasern dar. „In den Spinalwurzeln auf der Höhe der Lendenanschwellung gewahrt man ein, höchstens zwei Löchelchen, die nach Marchi-Algeri's Methode die Merkmale der secundären Degeneration darbieten." Impfversuche mit Milz- und Nervencentrenemulsion blieben ohne positive Resultate. Zwei chromogene Bacterien konnten mit der Aetiologie der Krankheit nicht in Beziehung gebracht werden.

Endlich verdient noch der von Burghardt beschriebene Fall mit Heilung und nachfolgendem Tod an Lungentuberculose Erwähnung.

Es handelte sich um eine 15jährige, tuberculös belastete Patientin, die an plötzlicher Lähmung der unteren Extremitäten erkrankt war, zu der noch am gleichen Tage Lähmung der oberen Extremitäten hinzutrat. Dazu gesellte sich noch Parese des Facialis.

Nach 4 Tagen trat Besserung ein, nach 10 Tagen die ersten Bewegungen der oberen Extremitäten, nach weiteren 10 Tagen der unteren.

Der Tod erfolgte $2^1/_2$ Monate nach Aufnahme durch Tuberculose.

Die Untersuchung nach Nissl ergab Schwund der Körperchen in einem Theil der Zelle und Ersatz dieser durch feinste oder grobe Körperchen, die den ganzen Zellkörper gleichmässig erfüllten.

Die peripheren Nerven zeigten Verbreiterung und Wucherung im Endoneurium.

Die bacteriologische Untersuchung ergab ein negatives Resultat.

3. Fälle mit positivem pathologisch-anatomischen Befund im Rückenmark und peripheren Nerven und positivem bacteriologischen Befund.

Einen Fall dieser Art berichtet Centanni: Bei einem Unterofficier traten Schmerzen in den unteren Extremitäten auf, die allmählich zur Lähmung führten, später waren auch die Arme und der Orbicularis palpebrarum gelähmt. Tod durch Zwerchfelllähmung.

Zu gleicher Zeit bestanden Schwellungen im Rachen, dem Gaumensegel und den Tonsillen, die immer mehr zunehmende Röthung zeigten. Intelligenz blieb bis zum Schlusse unversehrt. Temperatur war anfangs normal, zeigte aber später geringen febrilen Charakter.

Der makroskopische Sectionsbefund ergab Hyperämie des Gehirns und Rückenmarks, Milztumor und Vergrösserung der Nieren.

Die mikroskopische Untersuchung hatte folgende Ergebnisse:

Es zeigte sich in den Nerven eine interstitielle Neuritis, die am stärksten in der Cauda equina ausgeprägt war und aufsteigend immer schwächer wurde; ferner zeigte sich Gefässüberfüllung, besonders zahlreich waren die weissen Blutkörperchen vorhanden, die oft in die gequollenen und homogenen Gefässwände ein- oder durch diese hindurch getreten waren.

Endlich zeigten sich auch Austritte von rothen und weissen Blutkörperchen im Innern des Endo- und Perineuriums.

Die Nervenfasern wiesen keine Veränderungen auf.

Im Rückenmark zeigten sich ausser Congestion der Pia keine Veränderungen, nur in der peripheren Zone, besonders am Eintritt der Wurzeln, zeigte sich der Axencylinder entweder im Verschwinden begriffen oder verschwunden, so dass nur Spuren übrig geblieben sind.

Die Neuroglia war ohne Reaction. Der Centralkanal war an einigen Punkten verunstaltet und geschlossen oder zeigte in seinem Innern eine dichte Anhäufung von Exsudat und Zellen.

Es war also ein Entzündungsprocess der Meningen, des Centralkanals und eine degenerative Atrophie der peripheren Zone des Rückenmarks vorhanden.

Die bacteriologische Untersuchung nach Sahli zeigte auf dem Querschnitt der Nerven dunkelblaue Flecken von körnigem Aussehen, manchmal in Ringen angeordnet; die Längsschnitte repräsentirten diese Flecken in spindel- oder eiförmiger Anordnung mit der grösseren Axe in der Faserrichtung. Diese Flecken fanden sich zwischen Schwann'scher und Henle'scher Scheide und lösten sich in drei Elemente auf:

1. Bacillen, gleich dick, an den Enden abgerundet; nach Weigert und Gram nicht färbbar.

2. Kügelchen von homogenem Aussehen, unter die Bacillen eingesprengt, welche der Autor als Stoffwechselproducte ansieht.

3. Wanderzellen.

Die Masse und die Stärke der Bacillen nahm nach der Höhe ab, doch war die Erscheinung nicht gleichmässig. Rückenmark und Pia waren frei und zwar wegen Richtung der Lymphwege, wie Centanni meint. Verfasser kommt zu folgenden Schlüssen:

I. Die Läsionen betreffen die Nerven und nur in geringem Grade das Rückenmark.

II. Das pathogene Agens ist ein Parasit, der nur in den Nerven zu treffen ist.

III. Die anatomische Definition der Krankheit ist keine Neuritis, sondern eine Neuromycosis.

Hierher gehört auch der zweite der von Eisenlohr veröffentlichten Fälle:

Es handelte sich um eine 69jährige, bisher immer gesund gewesene Frau, die mit Schmerzen im Kreuz und in den Beinen erkrankte. Am nächsten Tage trat Lähmung der unteren Extremitäten auf, und nach wenigen Tagen breitete sich diese auch auf die oberen aus; es traten Kurzathmigkeit und Parästhesien in Händen und Füssen auf. Nach 23 Tagen erfolgte Tod ohne Erhöhung der Temperatur während des Lebens. Puls war immer regelmässig gewesen.

Die Section ergab reichlich Serum im Spinalraum und im Subarachnoidealraum des Gehirns. Miliartuberculose des Darms und der Nebennieren.

Die peripheren Nerven aus dem Gebiet der Cauda equina zeigten keine Degeneration der Wurzelfasern, dagegen Vermehrung des Bindegewebes.

Das Rückenmark war im grossen Ganzen normal, doch im Gebiet des 11. und 12. Dorsalnerven zeigte sich eine Erkrankung im Gebiet des rechten Seitenstranges, die sich bis zum rechten Vorderseitenstrang erstreckte; es zeigte sich dort die Neuroglia verbreitert und gequollen, die Kerne kaum vermehrt, die Axencylinder waren gequollen. Die graue Substanz war normal.

Die bacteriologische Untersuchung ergab in Aussaat von Milz und Ischiadicus den Staphylococcus pyogenes aureus und den Staphylococcus cereus albus. Am gehärteten Präparat zeigten sich, und zwar in der Neuroglia der weissen Substanz, verschiedene Stränge, und der Cervicalanschwellung drei Formen von Bacterien, und zwar längere und kürzere Stäbchen und Kokken.

4. Fälle mit negativem pathologisch-anatomischen Befund im Rückenmark, positivem in den peripheren Nerven und negativem bacteriologischen Befund.

In diese Gruppe fällt der andere Fall Eisenlohr's.

Ein Schiffsjunge, der vor 6 Wochen an Fieber und Durchfall erkrankt war, hatte seit 4 Tagen Parästhesien im linken Bein; am folgenden Tage stellten sich diese auch am rechten Bein ein, weiter wieder Durchfall, auch traten die Parästhesien jetzt an den Händen auf; die unteren Extremitäten waren gelähmt, die oberen am folgenden Tage schwach.

Die mikroskopische Untersuchung der Nerven zeigte bei den bulbären in einigen Bündeln des Hypoglossus zahlreiche Körnchenkugeln, theils innerhalb der Schwann'schen Scheide, theils an Stelle der untergegangenen Fasern.

Auch im Accessorius befanden sich einige untergegangene Fasern. Stellenweise zeigten sich zahlreiche spindelförmige Zellen und ausgeprägte Körnchenzellen. In den peripheren Nerven zeigten sich ähnliche Degenerationen.

Das Rückenmark, die Medulla oblongata und die bacteriologische Untersuchung ergaben ein negatives Resultat.

Dieser Fall bot ein Bild einer acuten Infectionskrankheit (weiche, grosse Milz, Blutungsherde in Lunge und Darm) und lehrte nach Ansicht Eisenlohr's, dass bei Landry'scher Paralyse Veränderungen im Centralnervensystem nicht vorhanden zu sein brauchen, sondern dass solche in der Peripherie genügten.

Hun beschreibt einen Fall, der bei einem 45jährigen Manne mit plötzlicher Parese der Beine, die in Lähmung überging, begann; es wurde auch die Rumpfmusculatur, die der Arme und die der bulbären Nerven davon getroffen. Nach 13 Tagen trat Exitus letalis ein.

Die Section und mikroskopische Untersuchung zeigte eine geringe Meningitis des Gehirns und Rückenmarks. Einzelne Fasern der Cauda equina waren degenerirt, die vordere Spinalvene verdickt und infiltrirt.

In neuester Zeit hat Goebel einen Fall von Landry'scher Paralyse veröffentlicht.

Bei einem früher luetisch inficirten Manne traten nach einer Verkältung Schmerzen in den Oberschenkeln auf. Schon nach kurzer Zeit folgte Behinderung im Gehen, Diplopie und 10 Tage nach Beginn zeigte sich eine schlaffe Lähmung der unteren Extremitäten, an den Armen war die Motilität besser erhalten; dabei bestand Abducenslähmung, Strabismus convergens, die Pupillen reagirten, Intelligenz war ungestört. Die Lähmung in den Armen nahm immer mehr zu und allmählich schienen auch die anderen Augenmuskeln mit ergriffen zu sein. Später traten auch Sensibilitätsstörungen hinzu, einige Nerven waren druckempfindlich. Allmählich bildete sich auch eine Diplegia facialis und Dilagophthalmus aus. Die Sensibilität war nur in geringem Maasse gestört. Unter zunehmender Cyanose und allmählich auftretender Lähmung des Sphincter vesicae trat der Tod ein.

Die Section ergab Vergrösserung der Milz und der Mesenterialdrüsen.

Nach Marchi zeigten die peripheren Nerven in der Cauda equina frische Degenerationen. Der Durchmesser dieser Fasern ist bedeutend vergrössert, die Gefässe strotzend gefüllt. In einzelnen Nerven ist das Parenchym zu Grunde gegangen und durch zartes Gliagewebe ersetzt. Das Rückenmark erwies sich als normal; die bacteriologische Untersuchung fiel negativ aus.

An den Muskeln war die Querstreifung undeutlich, die Fasern waren gequollen und fettbestäubt.

5. Fälle mit positivem pathologisch-anatomischen Befund im Rückenmark, negativem in den peripheren Nerven und negativem bacteriologischen Befund.

Klebs fand in einem Falle von Landry'scher Paralyse hyaline Thrombosen in den Centralarterien und in denen der Wurzeln der grauen Hörner.

Als secundäre Erscheinungen zeigten sich frische Blutungen, Erweiterung der pericellulären Räume, Erfüllung dieser mit einer netzartigen, geronnenen Substanz.

Hlava beschreibt einen Fall bei einer 36jährigen Frau mit Lähmung

der oberen und unteren Extremitäten. Sensibilität blieb erhalten. Der Tod erfolgte am 4. Tage.

Im Rückenmark, Medulla oblongata, Brücke und Vierhügel fand sich eine kleinzellige Infiltration und stellenweise Blutungen, besonders in den Vorder- und Hinterhörnern und den Clarke'schen Säulen.

Die weisse Substanz war intact, doch die Gefässe sehr stark erweitert.

Von den peripheren Nerven zeigten nur der Ischiadicus und der Ulnaris Mastzellen, sonst fanden sich keine Veränderungen.

Eichberg veröffentlichte folgenden Fall:

Ein junger 21jähriger Mann, früher an Masern und Pertussis erkrankt, fühlte seit 4 Tagen Schmerzen in der Lumbalgegend, in den Beinen, leichte Bewegungen waren erschwert. Nach 24 Stunden trat Lähmung beider Beine auf, zu der ein Gürtelgefühl trat, das rasch nach aufwärts wanderte. Die rechte obere Extremität war schwerer beweglich, Urinlassen unmöglich, Stuhl angehalten, Temp. 38.0°. Es bestanden keine Sensibilitätsstörungen, die Plantarreflexe waren vorhanden, Patellar- und die übrigen Reflexe fehlten. Im weiteren Verlaufe stieg die Temp. auf 40°, es traten krampfartige Schmerzen in beiden gelähmten Beinen auf, Pupillen reagirten schlecht und es bestand Diplopie, Respiration war unregelmässig. Am nächsten Tage reagirten die Pupillen nicht mehr, es bestand Strabismus convergens beider Augen; der rechte Arm war nur sehr schlecht beweglich und in der rechten Hand die Sensibilität aufgehoben. Am nächsten Tage folgten Sprachstörungen, Temperatursinn war in den Beinen gestört, während der Nacht traten Delirien auf. Die Respiration wurde im Nachfolgenden immer kürzer und schneller, es trat Incontinentia urinae auf; die Temperatur betrug 41°, allmählich trat der Tod ein.

Die mikroskopische Untersuchung ergab Hämorrhagien im Vorderhorn; um die sehr stark gefüllten kleinen Capillaren zeigten sich Rundzelleninfiltrationen, wodurch Verstopfung der pericellulären und perivasculären Räume zu Stande kam.

Die Ganglienzellen waren gequollen oder theilweise zu Grunde gegangen. Eichberg glaubt, dass dieser Rückenmarksbefund für Fälle von längerer Dauer charakteristisch sei.

In der Semaine médicale ist ein summarischer Bericht über einen in der Académie des Sciences von M. Ballet über Landry'sche Paralyse gehaltenen Vortrag erschienen.

Ein 33jähriger Mann, der vor einem Monat Grippe durchgemacht hatte, erkrankte unter schweren Symptomen. 2 Tage später trat Parese der unteren Extremitäten, nach weiteren 2 auch der oberen Extremitäten auf und nach Ablauf noch eines Tages war die Paralyse eine vollständige.

In der Nacht erfolgte unter dyspnoischen Symptomen der Exitus letalis.

Die Autopsie ergab allgemeine Myelitis mit starker Vascularisation besonders im Bereich der Vorderhörner und bestimmter Stellen der Hinterhörner. Die Vascularisation war sehr ähnlich der bei experimenteller Myelitis, doch zeigte sich die Differenz, dass sich die Myelitis in der perivasculären Zone ausbreitete.

Die Ganglienzellen zeigten sich abgerundet, der Kern war nur gering sichtbar, das Protoplasma enthielt keine Granula. Einige Zellen hatten ihre Fortsätze verloren, andere zeigten Brüche, andere waren auf kleinere granulirte Haufen zusammengeschmolzen.

Die bacteriologische Untersuchung ergab ein negatives Resultat.

Da Patient Alkoholiker war, könnte es sich um eine Intoxication handeln.

Der von Diller veröffentlichte Fall begann mit Parese der Beine, zu der sich 3 Tage später auch Schwäche in den Armen und Blasen- und Mastdarmstörungen gesellten. Daraus entwickelte sich eine Paralyse der Extremitäten. Nach 3 Monaten trat unter bulbären Symptomen bei erhaltener Sensibilität durch Respirationslähmung der Exitus letalis ein.

Dieser Process zeichnet sich durch seinen langsam progressiven Charakter, der aufsteigende Tendenz zeigte, aus, unterscheidet sich aber von der Landry'schen Paralyse durch die auftretende Sphincterenlähmung.

Im Rückenmark fand sich eine leichte Sklerose der Pyramidenbahnen, die Wurzeln waren intact, die Zellen stark pigmentirt.

Barley und Ewing veröffentlichten einen Fall, bei dem die Erkrankung mit Erbrechen begann, dem nach 3 Tagen Schwindelanfälle folgten. Am nächsten Tage waren beide Beine gelähmt, Tags darauf erfolgte Paralyse des linken und Parese des rechten Armes. Sehnenreflexe fehlten, die Sensibilität blieb erhalten, die Erregbarkeit der Muskeln war herabgesetzt. Nach 11 Tagen erfolgte Tod unter den Erscheinungen der Dyspnoë, Dysphagie und Dysphonie.

Die mikroskopische Untersuchung des Rückenmarks zeigte in allen Höhen Veränderungen.

Die Blutgefässe waren prall gefüllt, es zeigten sich capilläre Blutungen und circumvasculäre Infiltrationen mit kleinen Rundzellen.

In der grauen Substanz zeigte sich diffuse Zellinfiltration, die an einzelnen Stellen auf die weisse Substanz übergriff. In einzelnen Abschnitten war die Congestion und Exsudation so stark, dass nur noch Trümmer von Neuroglia und Ganglienzellen übrig waren. In den Ganglienzellen fehlten die chromophilen Massen zuerst nur in den centralen Partien, waren dann durch dunkle Staubkörner ersetzt, bis auch diese verschwanden, Zellmembranen und Nucleolus undeutlich wurden.

Die weisse Substanz zeigte mässige circumvasculäre Infiltrationen.

Am stärksten zeigten sich diese Veränderungen im Halsmark. Lumbal- und Dorsalmark zeigten schwere Erkrankung der Vorderhörner, die Clarke'sche Säule war intact.

Die Nervenwurzeln zeigten im oberen Brust- und im Halsmark starke circumvasculäre Infiltrationen.

Im Sacralmark und Conus medullaris waren nur wenig Ganglienzellen ergriffen.

Die Hinterhörner waren im ganzen Mark nur leicht erkrankt.

In der Medulla oblongata und der Brücke fanden sich ähnliche Veränderungen, wie in der grauen Substanz des Rückenmarks. Auch waren die Kerne aller Gehirnnerven erkrankt, am wenigsten die des VI. und VII. In den Basalganglien fanden sich circumvasculäre Läsionen und kleine Rundzellenherde.

Während die innere Kapsel normal war, zeigte die motorische Gehirnrinde geringe Degeneration der Ganglienzellen. In der Kleinhirnrinde zeigten sich ähnliche Veränderungen wie im Rückenmark.

Die peripheren Nerven wurden nicht untersucht.

Die bacteriologische Untersuchung verlief negativ.

6. Fälle mit positivem pathologisch-anatomischen Befund im Rückenmark, negativem in den peripheren Nerven und positivem bacteriologischen Befund.

Aus dem Hôtel Dieu haben Marie und Marinesco einen Fall von Landry'scher Paralyse berichtet.

Ein 19jährigen Mann erkrankte an Bleikolikerscheinungen mit allen Zeichen einer schweren Infection. Schon in der ersten Nacht trat eine schlaffe Lähmung mit geringen Störungen der Sensibilität ein. Letztere verschwanden rasch, während die Lähmung blieb. Drei Tage später war auch die Lähmung der oberen Extremitäten eine exquisite; am gleichen Tage trat auch costale Athmung auf und unter Zunahme der Symptome und der Schwere der Phänomene ging der Kranke nach einer Gesammtkrankheitsdauer von 8 Tagen zu Grunde.

Die Section zeigte im Rückenmark eine hämorrhagische Erweichung, besonders in der Lumbalgegend.

Die histologischen Veränderungen bestanden hauptsächlich in einer beträchtlichen Infiltration der Gefässe des Vorderhorns und der Septen der Pia mater. Die meisten zeigten eine extreme Hyperämie, die bis zur Hämorrhagie ging. Dazwischen fanden sich entzündliche Knötchen, theils im Zusammenhang mit den Gefässen, theils im interstitiellen Gewebe.

In der grauen Substanz der Lumbalregion fand sich in den Vorderhörnern Nekrose und Erweichung der Nervenelemente, die 4 Stadien darboten:

1. Auflösung der chromatischen Körperchen;

2. Degeneration durch Rarefication dieser Elemente;

3. Auflösung des Protoplasmas und Theilung des Zellkörpers und seiner Fortsätze;

4. Umbildung des Zellkörpers in eine homogene, lichtbrechende Masse.

Der Zellkern zeigte trübe Schwellung, die Contouren waren weniger hell, der Nucleolus war weniger gefärbt und oft die ganze Kernmasse nach der Peripherie verlagert.

Die graue Substanz war in der Gegend des Lumbalmarks in Folge von Erweichung ausgetreten, es zeigten sich daher leere, Abscesshöhlen ähnliche, mit Leukocyten gefüllte Räume; diese waren gewöhnlich um die Gefässe gelagert, deren Wände ebenfalls von Leukocyten infiltrirt waren. In den Hinterhörnern zeigte sich eine geringe Leukocyteninfiltration mit Gefässfüllung.

Im Rückenmark, in der Medulla oblongata und im Gehirn fand sich ein dem Milzbrandbacillus sehr ähnlicher Mikrobe, der oft Gefässe obliterirte und in diesen ganze Bacterienthromben bildete.

Einer sehr eingehenden Untersuchung haben einen Fall von Landry'scher Paralyse Marinesco und Oettinger unterzogen.

Ein 20jähriger Mann, der leichte Erscheinungen von Variola geboten hatte, zeigte 4 Tage, nachdem diese Erscheinungen geschwunden waren, wieder Temperatursteigerung und Retentio urinae. Am folgenden Tage zeigte sich eine Parese der unteren und oberen Extremitäten, Thorax und Abdomen intact, doch der Kopf zeigte sich schwer beweglich, Patellarreflexe fehlten. Die Schmerzempfindung über beiden Extremitäten und Abdomen herabgesetzt, ebenso Gefühl für thermische Reize. Am nächsten Tage war Patient besinnungslos, die oberen Extremitäten gelähmt, die Athmung un-

regelmässig. Am übernächsten Tage trat unter Zunahme der Symptome der Tod ein.

Die Autopsie ergab eine starke Injection der Pia, starke hämorrhagische Erweichung des Rückenmarks in der Lumbalgegend; Medulla oblongata und Gehirn zeigten ebenfalls hämorrhagische Punkte, ausserdem fand sich ein frischer Infarct an der peripheren, convexen Partie.

Bei der mikroskopischen Untersuchung zeigten sich:

I. Gefässveränderungen, bestehend in Infiltration der Zellwände mit jungen Zellen, meist Leukocyten von den verschiedensten Formen, daneben fand sich noch eine Zellart mit einem einzigen grossen Kern und granulirtem Protoplasma. Leukocyten fanden sich auch mässig zahlreich in der grauen Substanz, in manchen waren Diplokokken, rund oder oval, länglich oder spindelig von Form.

An manchen Stellen zeigten sich Knötchen um die Gefässe, ausserdem traf man theils in den Wänden, theils frei einen zellartigen Körper ohne Protoplasma und analog den Kernen, Körperchen in verschiedener Zahl enthaltend. Manche Capillaren waren zerrissen, und es hatte in der Umgebung eine Blutung stattgefunden.

II. Mikroben meist in den Gefässwänden, häufiger in der Umgebung der Nervenzellen, seltener in diesen selbst.

III. Die Nervenzellenveränderungen waren alle degenerativer Natur. Sie zeigten trübe Schwellung, wobei der Zellkörper grau und undeutlich wurde. In dieser Masse zeigten sich oft feine Granulationen, Bläschen oder Vacuolen. Nur manchmal verschwanden die chromatischen Elemente. Der Kern war voluminöser, oft undeutlich, manchmal lag er in der Peripherie, auch die Nervenfortsätze waren gequollen, ebenso der Axencylinder; die Protoplasmafortsätze und Axencylinder waren öfter gebrochen, so dass manchmal Continuitätstrennung in dem Zellkörper eintritt. Diese meist quere Ruptur konnte einfach oder mehrfach sein.

Im pericellulären Raum befanden sich noch mono- und polynucleäre Zellen, die in die Nervenzellen im gegebenen Moment eindringen können.

IV. In der Cervicalregion waren diese Veränderungen weniger ausgeprägt, die Nervenzellen weniger betroffen als in der Lumbalregion.

V. Der Centralkanal wurde von einer Masse dichtstehender und stark gefärbter Zellen gebildet, enthielt eine beträchtliche Menge von Mikroben, meist Streptokokken; auch ausserhalb des Centralkanals fanden sich Mikroben, die kleine Colonien bildeten. Ferner war eine Zellwucherung der Zellen des Centralkanals eingetreten.

Daraus schlossen die Autoren, dass der Centralkanal einer der bedeutendsten Wege für das infectiöse Agens sei.

VI. Die Mikroben waren entweder Kokken, Diplokokken oder Streptokokken.

Die anatomischen Veränderungen sollten durch 3 Factoren bedingt sein:

1. durch Alteration oder Verschluss der Gefässe,
2. durch Mikroorganismen,
3. durch deren Toxine.

Aus dem Vergleich ihrer Befunde mit denen anderer Autoren kommen die Verfasser zu folgendem Resumé:

Die acute aufsteigende Paralyse habe kein gleiches anatomisches Substrat, sondern die verschiedenen Läsionen seien von verschiedenen Ursachen

abhängig; in den meisten Fällen handle es sich um Infection oder Intoxication. Die Erkrankung werde durch Mikroben oder deren Toxine, die löslich sind, hervorgerufen, der Mikrobe sei aber kein specifischer, sondern es sei die Wirkung verschiedener Arten dieser.

Remlingen berichtet über einen Fall nach Malaria. Die Lähmung trat plötzlich auf und führte unter Bulbärerscheinungen zum Tode.

Die mikroskopische Untersuchung des Rückenmarks ergab Durchfeuchtung der Vorderhörner, deren Zellen Ruptur ihrer Fortsätze zeigten. Die Gefässe zeigten Entzündungserscheinungen in den Vorderhörnern. In ihnen fand sich eine grosse Anzahl von Kügelchen.

Die Aussaat von Rückenmark und die bacteriologische Untersuchung ergab Streptokokkenculturen, besonders aus der Cervicalregion. Es handelte sich um langkettige Streptokokken, die ausschliesslich zwischen den grossen Zellen der Vorderhörner lagen.

Remlingen folgert, dass die Rolle der Streptokokken eine augenscheinliche sei und die Malaria nur die Widerstandskraft des Individuums geschwächt habe.

Piccinino berichtet über den sehr seltenen Fall von absteigender Paralyse, dessen mikroskopische Untersuchung folgende Resultate lieferte:

Am meisten waren die beiden Vordersäulen, die Cervical- und Dorsalregion alterirt. In ihnen zeigten sich verschiedene Veränderungen: feinkörniger Zerfall der Nissl'schen Körperchen, Veränderung des Zellumrisses, der erodirt oder segmentirt erscheint, Schwund des Kernes oder excentrische Lage desselben. Am meisten zeigte sich als charakteristische Alteration die blasige Degeneration der Nervenzellen, beginnend gewöhnlich am Kern, der dabei zerstört wird.

Die bacteriologische Untersuchung förderte Diplokokken innerhalb der Zellen zu Tage, die wahrscheinlich zum Diplococcus intracellularis Weichselbaum gehören.

In der Semaine médicale brachte Chantemesse eine kurze Mittheilung über eine Endemie von beri-beriähnlichem Charakter mit nachfolgender aufsteigender Paralyse.

Die Patienten zeigten Erbrechen, Oedeme der oberen Extremitäten und Lähmung der Extensoren der unteren Extremitäten. Erbrechen und Oedeme gingen zurück, die Lähmung schritt aber auf die oberen Extremitäten weiter und ergriff auch die Bulbärnerven. Tod trat durch Complication von Seite des Herzens und der Lunge ein.

Die Section ergab Schwellung der Milz und der Mesenterialdrüsen.

Die Zellen des Vorderhorns waren stark alterirt, leider ist nicht angegeben, wie.

Die Muskeln waren weniger deutlich gestreift als normal.

Die bacteriologische Untersuchung von Leber, Milz und Cerebrospinalflüssigkeit ergab proteusähnliche Mikroorganismen.

Nach dieser Wiedergabe, der seit 1890 veröffentlichten, dem Verfasser zugänglichen Fälle möge es ihm gestattet sein, auf den von ihm untersuchten Fall näher einzugehen.

Im Krankenhause links der Isar zu München trat am 21. II. 98 der Lackirer H. Chr., 24 Jahre alt, ein und gab Folgendes als Anamnese an:

Patient giebt an, niemals krank gewesen zu sein. Auch Kinderkrankheiten will er nicht überstanden haben, ebenso will er weder gonorrhoische noch luetische Infection überstanden haben. Seit seinem 17. Lebensjahre rauche er sehr stark, sowohl Cigarren wie Tabak. Getrunken habe er regelmässig an Werktagen 2, an Sonntagen 2—3 l Bier, Wein und Schnaps nie. Vom 14.—20. Lebensjahre habe er das Metzgerhandwerk betrieben, vom 20.—22. gedient und die Strapazen des Dienstes gut überstanden. Nach Beendigung des Dienstes sei er Lackirer geworden (1895). Er sei mit Lackiren von Eisenbahnwagen beschäftigt gewesen; die weissen Farben, mit denen er zu thun hatte, seien stark bleihaltig gewesen.

Am 13. II. 98 sei er in der Frühe ausgegangen, Nachmittags zu Hause geblieben, am 14. hatte er beim Erwachen Schmerzen in den Beinen. Sofort suchte er ärztliche Hülfe auf. Der Arzt erklärte die Schmerzen für Rheumatismus und verordnete Einreibungen. Mit den Schmerzen habe er bemerkt, dass er nicht mehr recht gehen konnte. In der Nacht vom 14. auf 15. hätte er nicht geschlafen, die Schmerzen hätten zugenommen und seien bis in das Knie gegangen.

Vom 15.—17. hätten die Schmerzen zugenommen; am 18. seien auch Schmerzen in den Armen aufgetreten, allmählich auch Steife und Schwere der Arms und vom 20. ab Bewegungsunfähigkeit von Oberschenkel und Beinen. Am 21. seien ihm die Lähmung des Gesichts und die Erschwerung der Sprache aufgefallen. Darauf habe er sich freiwillig in das Krankenhaus begeben. Eltern und 4 Geschwister seien gesund. Erkrankungsursache weiss Patient nicht anzugeben.

Der objective Befund vom 22. ergab Folgendes:

I. Allgemeines. Grosser Mann von starkem Knochenbau, kräftiger Musculatur und mässigem Fettpolster. Gesicht, Lippen, Ohren und Hände cyanotisch. Stirn, Wangen und Kinn sind mit grossen Schweisstropfen bedeckt. Haut sonst trocken und glatt. Auf dem Mittelglied des linken kleinen Fingers eine Narbe. Wunden, Erosionen etc. nicht nachweisbar.

II. Nervensystem. Beide Faciales sind vollständig gelähmt. Oculomotorius, Abducens, Trochlearis, Hypoglossus frei, ungestört, ebenso Kaumuske n, Bewegungen der Halswirbelsäule. Kopf nach allen Seiten drehbar. Rechte Pupille ist etwas weiter als die linke. Pupillarreaction auf directen Lichteinfall consensuell und accomodativ prompt.

Die Sprache zeigt Störungen nur insoweit, als in Folge der Lähmung die Labialen ausfallen. Dentale und Gutturale werden gut gesprochen. Klangfarbe und Modulation zeigt keine Störungen. Gaumensegel steht etwas schief, l. höher als r. Die Uvula weicht leicht nach l. ab. Bei raschem Schlucken verschluckt sich Patient.

Extremitäten völlig gelähmt, nur an den Fingern leichte Streckung und Beugung möglich.

Athmung 110 oberflächlich, abdominal, Rasseln zur Zeit nicht hörbar, Husten unmöglich. Grobe Kraft ist aufgehoben, ebenso Muskeltonus.

Von der motorischen Lähmung sind ausgeschlossen: sämmtliche Augenmuskeln, Sternocleidomastoideus, die übrigen Halsmuskeln, der l. Cucullaris. der r. zwar noch bewegfähig, aber doch geringer als der l.

Sensibilität. Gefühl für freie Berührung aufgehoben. Auf dem

Fussrücken neben verlangsamter Leitung ein- bis zweimalige Nachempfindung.

An den übrigen Hautpartien keine Störung der Berührungsempfindung. Schmerzempfindung gesteigert in den Armen und von der Mitte zwischen Nabel und Processus xyphoideus ab über Bauch und untere Extremitäten. Die Schmerzleitung sehr rasch; auf den Fusssohlen zuweilen Nachempfindung. Gefühl für Temperatur in den hyperalgischen Gebieten gesteigert.

Gefühl für Lage im Raum anscheinend ungestört. Als sensible Reizerscheinungen zeigten sich: erhöhte Druckempfindlichkeit der Haut und der Weichtheile der Extremitäten. Von den grossen Nervenstämmen sind druckempfindlich beide Crurales, Ischiadici, Peronei, Tibiales, Ulnares, die anderen sind nicht druckempfindlich. Hungergefühl ist aufgehoben, kein Stuhldrang, kein Kopfschmerz.

Reflexe. Alle Reflexen, einschliesslich Würg- und Conjunctivalreflexe, sind aufgehoben.

Coordination ist nicht prüfbar: mässiger Dermographismus. Intelligenz gut, Gedächtniss ebenfalls. Gemüthsstimmung etwas gedrückt, jedoch fehlt auf dem maskenartig aussehenden Gesicht jeglicher Stimmungsausdruck.

III. Percussionsschall auf der Lunge ohne deutliche Differenz. Lungengrenze ist nur wenig verschieblich, an gehöriger Stelle, Athmen vesiculär, sehr rasch, tiefes Schnurren und trockenes Rasseln. Untersuchung auf dem Rücken ist zur Zeit unmöglich, da alle Bewegungen, besonders das Aufrichten, sehr schmerzhaft sind. Auswurf gering, leicht schaumig.

IV. Herzdämpfung bis zum rechten Sternalrand, zur Mitte des 2. Intercostalraums, in der Mammillarlinie. Herztöne dumpf und rein. Herzaction sehr beschleunigt, 148; Puls ziemlich hoch, von mittlerer Spannung, rascher Erhebung, Blutdruck 105.

V. Abdomen etwas vorgewölbt, von mittlerer Spannung, mässig druckempfindlich, ohne freie Flüssigkeit. Darm lufthaltig. Leber und Milz vergrössert.

Urinentleerung spontan, Stuhl angehalten. Unter zunehmendem Trachealrasseln tritt bei völlig erhaltenem Bewusstsein am 23. II. 2 Uhr Nachts der Tod ein.

Sectionsbericht:

Mittelkräftig gebauter Mann von mässigem Ernährungszustand: Haut sehr blass, Todtenflecken schwach vorhanden. Fettpolster gut entwickelt. Todtenstarre vorhanden. Pupillen von mittlerer Weite. Nase und Mund ohne Abweichung. R. Schulter steht höher als l. Bauchdecken sind gespannt. Fettpolster gut entwickelt, Musculatur von dunkelbrauner Farbe.

Zwerchfellstand l. 5. Rippe, ebenso r.

Die Leber überragt den Rippenbogen fingerbreit, Quercolon in gehöriger Lage, im kleinen Becken kein Inhalt. Magen liegt fingerbreit vor. Rippenknorpel schneiden sich etwas schwer und sind etwas verfärbt. Herzbeutel liegt halbhandtellergross vor, in den Pleurahöhlen kein Inhalt; r. Lunge oben leicht adhärent, sonst frei; im Herzbeutel etwa ein Theelöffel seröser Flüssigkeit, im r. Vorhof geringe Menge flüssigen, dunklen Blutes, ebenso im r. Ventrikel und im l. Vorhof.

Lunge. Linke Lunge ziemlich voluminös, Gewicht vermehrt (660 g). Consistenz im Ganzen weich, im Unterlappen etwas derber. Der Oberlappen ist blassgrau, der Unterlappen geröthet, Pleura durchsichtig und glänzend.

Oberlappen schneidet sich leicht, Knistern ist zu hören, Blutgehalt mässig, Saftgehalt eher vermindert.

Der Unterlappen ist weich, knistert, ist etwas blut- und saftreicher als der Oberlappen, blassbraunroth, mit eingestreuten dunkelbraunrothen Flecken; in den Bronchien blutig schaumiger Inhalt; Lungenarterien sind leer, Bronchialdrüsen nicht vergrössert.

Rechte Lunge ist erheblich schwerer (1050 g) als die linke. Oberlappen und Mittellappen sind weich, verwachsen, Unterlappen derber, livide verfärbt, offenbar von Russ.

Der Oberlappen schneidet sich weich, Gewebe wie links, Saftgehalt etwas reichlicher, Luftgehalt erhalten, Mittel- und Oberlappen sind verschmolzen, stark ödematös, mit dunklen Flecken.

Unterlappen schneidet sich derb, Gewebe milzartig, von dunklen Herden durchsetzt. Saftgehalt reichlicher, Luftgehalt stark reducirt; ausgeschnittene Stückchen sinken im Wasser unter. Die Bronchien enthalten blutigen Schaum, Bronchialdrüsen sind normal.

Herz. Herz ist faustgross, Epicard an einzelnen Stellen leicht getrübt. Aortenklappen schlussfähig.

Rechte Herzhöhle ist hühnereigross, Endocard getrübt, Klappen zart und beweglich. Ostium für 2 Finger durchgängig. Rechter Vorhof von gehörigem Umfang. Linke Herzhöhle hühnereigross. Endocard getrübt, Klappen zart und beweglich, Ostium für 2 Finger durchgängig, Mitralis normal. Linker Vorhof ohne Abweichung. (Herzgewicht 335 g.)

Milz 13,0:9,0:3,2. Kapsel ist durchsichtig, Farbe braunroth, etwas verwaschen. Gewebe schneidet sich weich, ist von teigiger Consistenz, die Malpighi'schen Körperchen sind zu sehen (Gewicht 175 g).

Leber. Leber ist nicht vergrössert, Kapsel ist durchsichtig, Gallenblase ragt fingerbreit unter dem unteren Rand hervor, Gewebe schneidet sich weich, ist ziemlich blutreich, Farbe ist blassbraun, acinöse Zeichnung kaum sichtbar, verwaschen. Consistenz derber als normal. In der Gallenblase eine mässige Menge von dünnflüssiger, dunkelgrünbrauner Galle (Gewicht 1350).

Verdauungskanal. Im Magen sehr wenig breiiger Inhalt, Schleimhaut etwas geröthet, gefaltet, Fundus zeigt diffuse Röthung.

Im unteren Ileum sehr geringe Menge von Inhalt, Schleimhaut stellenweise geröthet, die Solitärfollikel sind sichtbar.

Im Dickdarm breiiger Koth, Schleimhaut blass.

Harnapparat. Nierenkapsel ist leicht abziehbar, Nieren sind von braunrother Farbe, glatter Oberfläche. Volumen ist normal, Zeichnung sichtbar, Blutgehalt mässig. Bei Druck auf die Papillen entleert sich ein grauer Brei von Epithelien.

Nervensystem. Schädeldach ist von mittlerer Dicke, Dura mit der inneren Schädeldecke verwachsen, im Längsblutleiter sparsame Gerinnsel. Dura auf Innenfläche glatt und glänzend, nicht verdickt. Weiche Häute durchsichtig, glänzend, Blutgehalt stark. Windungen eher verschmälert.

Weiche Häute an der Basis durchsichtig, Arterien wenig gefüllt, zartwandig.

Gehirn von mässigem Umfang, Grosshirn schneidet sich weich. Weisse Substanz ziemlich blass, Blutpunkte gering, graue Substanz auffallend dunkel.

Saftgehalt ist mässig.

Seitenkammern etwas dilatirt, enthalten etwas Serum, 3. Ventrikel etwas weit, 4. Ventrikel ebenfalls etwas weit, Ependym normal. Die Ganglien etwas blutreich. Saftgehaft mässig.

Kleinhirn wie Grosshirn, Brücke ohne Abweichung. (Gehirngewicht 1450 g.) Medulla oblangata und Rückenmark zeigen keine Besonderheiten.

Anatomische Diagnose:

Multiple hämorrhagische Herde in beiden Unterlappen; besonders r.; beginnende hämorrhagische Pneumonie. Multiple Neuritis (Landry'sche Paralyse).

Bei der mikroskopischen Untersuchung wurden verwendet:

1. periphere Nerven und zwar
   a) Nerven des Conus medullaris,
   b) Nerven des Plexus brachialis,
   c) Nervus ischiadicus.
2. das Rückenmark.

Rückenmark sowohl als Nerven wurden in Formol gehärtet und nach den verschiedenen Methoden gefärbt.

Periphere Nerven. Wie schon oben erwähnt, wurden zur näheren Untersuchung der Ischiadicus, Nerven des Plexus brachialis und Nerven des Conus medullaris verwendet.

Von jedem Nerv wurde ein Theil nach Weigert, ein Theil nach Marchi behandelt; ein anderer wurde mit Uran blac-bleu, mit Hämatoxylin-Eosin und Hämatoxylin-van Gieson gefärbt; es wurden sowohl Längs- wie Querschnitte untersucht. Resultate sind folgende:

Die Färbung auf Markscheiden liess nirgends in den untersuchten Nerven die geringste Degeneration von Fasern oder Bündeln erkennen.

Die Osmiummethode Marchi's zeigte über die einzelnen Nervenbündelchen sporadisch vertheilte kleinste schwarze Pünktchen, hie und da etwas grössere, kleinschollige Gebilde. Die Frage, ob es sich hier um eine pathologische Degeneration in den Nerven handelt, werden wir weiter unten gemeinsam mit den Rückenmarksbefunden besprechen.

Die Färbung mit Uran blac-bleu ergab in den untersuchten Nerven nirgends eine Schwellung der Axencylinder.

Tinctionen mit Hämatoxylin-Eosin und Hämatoxylin-van Gieson:

Die Gefässe des Ischiadicus zeigen sich mässig weit, sowohl im Peri- als im Endoneurium, meist mit rothen Blutkörperchen, unter die sich hie und da Leukocyten mischen, gefüllt; ein geringer Theil der Blutgefässe war vollkommen leer. Nirgends fanden wir an den Wänden der Gefässe Verdickungen.

In eine mässige Anzahl von Gefässen des Perineuriums waren Zellen eingelagert, die einen tiefblau gefärbten, die ganze Zelle einnehmenden Kern zeigten, so dass vom Leib der Zelle nichts mehr zu erblicken war.

Die gleichen Zellarten sahen wir auch um manche Gefässe des Endoneuriums, wo sie vereinzelt lagen oder manchmal ganz kleine Gruppen bildeten. Einzelne lagen auch zerstreut in dem Bindegewebe des Endoneuriums umher; ganz wenige hatten dieses verlassen und lagen mitten unter den Nervenfasern eingestreut. Dies konnte man besonders in der Nähe solcher Gefässe beobachten, deren Wände von diesen Rundzellen gering infiltrirt waren.

Das Bindegewebe des Endo- und Perineuriums zeigte sich nirgends vermehrt.

Die Nerven der Cauda equina zeigten einen ähnlichen Befund, doch stimmten sie unter sich nicht vollkommen im histologischen Bilde überein.

Der eine Theil der untersuchten Nerven liess starke Erweiterung der Gefässe des Peri- und Endoneuriums erkennen. Ueberall waren die Blutgefässe strotzend gefüllt.

In den nicht verdickten Wänden wie auch im umliegenden Bindegewebe fanden sich vereinzelte Leukocyten.

Ein Theil der Nervenfasern bot fast die gleichen Erscheinungen, die wir beim Ischiadicus erwähnt haben.

Die Gefässe von mässiger Weite, bald etwas gefüllt, bald leer; zeigten keinerlei Verdickung der Wände. Nur der kleinste Theil der Gefässe zeigte eine geringe Infiltration der Wandungen. Hie und da lagen in den Nervenfasern vereinzelte oder in der Nähe der Gefässe zu kleinsten Häufchen angeordnete Leukocyten.

Sonst konnte an den untersuchten Nervenfasern nichts gefunden werden.

Dem Rückenmark wurden zur Untersuchung Stücke aus dem Lumbalmark, dem unteren, mittleren und oberen Brustmark, der Cervicalanschwellung und dem oberen Halsmark entnommen. Hierbei wurden folgende Untersuchungsmethoden in Anwendung gebracht:

Zur Markscheidenfärbung die Weigert'sche Färbung, zur Färbung der Axencylinder die Uran blac-bleu-Färbung; dann weiter wurde nach Marchi gefärbt, endlich noch mit Hämotoxylin-Eosin und Hämotoxylin van Gieson.

Zur Färbung der Ganglienzellen wurde die Held'sche Methode angewendet und ausserdem noch mit Neutralroth gefärbt.

Die Färbung nach Weigert liess nirgends irgend welche Degenerationen erkennen.

Die Axencylinderfärbungen zeigten überall ganz normale Verhältnisse.

Die Marchi-Methode zeigte an den nach ihr behandelten Partien aus allen Höhen des Rückenmarks Folgendes:

In allen Strängen der weissen Substanz fanden wir ganz gleichmässig vertheilt eine geringe Anzahl von schwarzen Körnchen, hie und da auch kleine Schollen, die meist in den Fasern und hie und da ausserhalb dieser lagen. In der grauen Substanz zeigte sich in den Zellen der Vorderhörner und auch der Clarke'schen Säulen Osmiumreaction. Aber diese sass immer an dem Theil der Zelle, der nach anderen Methoden ein gelblich erscheinendes Pigment aufwies.

Bei näherer Betrachtung lösten sich die schwarzen Flecke in feine Körnchen, ähnlich wie Pigmentkörnchen, auf.

Bei den Färbungen mit Hämatoxylin-Eosin etc. zeigte die Untersuchung Folgendes:

Die Gefässe der Pia zeigten überall sehr starke Blutfülle, waren deshalb sehr stark erweitert. die Wände der Gefässe und deren Umgebung waren frei von Zellinfiltration, die Gefässwände nicht verdickt. An einer Stelle an der Cervicalanschwellung war in der Umgebung der Arteria spinalis anterior eine mässige Blutung in das umgebende Gewebe erfolgt, eine gleiche war auch im unteren Brustmark wahrzunehmen.

Im Lumbalmark fiel die starke Blutfüllung der Gefässe der grauen Substanz vor Allem in die Augen. Die Gefässe und Capillaren waren sehr stark erweitert, strotzend mit rothen Blutkörperchen zum grössten Theil angefüllt. In der Arteria supracommissuralis und deren Verzweigungen fanden sich homogene Massen, die wohl als hyaline Thromben angesprochen werden dürfen.

In manchen Gefässwänden waren ganz geringe Infiltrationen mit Leukocyten sichtbar, die Wände ohne Verdickungen.

Die perivasculären Lymphräume waren sehr stark erweitert.

In der weissen Substanz zeigten sich die Gefässe in der Umgebung der grauen stark erweitert, hyperämisch. Die Füllung derselben nahm jedoch nach der Peripherie zu immer mehr ab.

Blutungen waren weder in der grauen noch weissen Substanz wahrzunehmen.

Im unteren Brustmark sahen wir eine starke Erweiterung der Gefässe, einhergehend mit starker Hyperämie sowohl in der grauen als in der weissen Substanz. Die Lymphräume waren sehr stark erweitert und entweder vollkommen oder theilweise mit rothen Blutkörperchen angefüllt. In der Mitte dieser Blutaustritte sah man das manchmal noch strotzend gefüllte, manchmal leere, manchmal etwas comprimirte Gefäss. In der Masse der ausgetretenen rothen Blutkörperchen finden sich vereinzelte Leukocyten.

Die Blutungen in den perivasculären Lymphräumen beschränkten sich auf die graue Substanz und waren sowohl im Vorderhorn als Hinterhorn anzutreffen. Weiter waren auch Blutungen über den perivasculären Lymphraum hinaus in das Gewebe erfolgt, die wiederum lediglich in der grauen Substanz auftraten. Die Blutaustritte waren bald ganz gering, bald nahmen sie einen grösseren Complex ein. Sie fanden sich sowohl im Vorderhorn als auch im Hinterhorn, und man konnte nicht entscheiden, welcher Theil mehr von Blutungen durchsetzt war. Manche fanden sich auch an der Grenze zwischen grauer und weisser Substanz und erstreckten sich in letztere auch hinein.

Aehnliche Verhältnisse, wie das untere, bot das obere Brustmark dar.

Neben den stark erweiterten und hyperämischen Gefässen mit Blutaustritten in die perivasculären Lymphräume sahen wir zwei grössere Blutungen, deren eine, an der Grenze zwischen grauer und weisser Substanz gelegen, sich auf die Basis des Hinterhorns, eines Theils desselben und die weisse Substanz der Seitenstränge erstreckte, während die zweite, auf der entgegengesetzten Seite gelegen, ungefähr ein Viertel des ganzen Vorderhorns einnahm. Sie erstreckte sich vom Seitenhorn gegen das Vorderhorn zu. Daneben fielen noch sehr zahlreiche kleinere Blutungen, besonders im Vorderhorn, auf. Infiltrationen konnte man nirgends wahrnehmen.

In der Cervicalanschwellung und im oberen Halsmark zeigen sich die gleichen Verhältnisse, nur sind die Gefässe hier blos im Bereich der grauen Substanz stark erweitert. Blutungen waren sowohl in den Lymphräumen als auch im Gewebe der grauen Substanz vorhanden. An manchen Gefässen der grauen Substanz des Vorderhorns beobachtete man eine starke Infiltration der Gefässwände mit Leukocyten.

Ebenso zeigten sich wieder in einer Anzahl von Gefässen hyaline Thromben.

Es fanden sich also

1. Hyperämie in allen Höhen des Rückenmarks, meist nur unter Antheilnahme der grauen Substanz und der nächstliegenden weissen;

2. Blutungen in den perivasculären Lymphräumen in der grauen Substanz in allen Höhen, ausgenommen Lumbalmark;

3. hyaline Thromben im Lumbal- und Cervicalmark;

4. Infiltrationen der Gefässwände mit Leukocyten, bald in geringerem Grade im Lumbalmark, bald mässigen Grades im Cervicalmark.

Nachzutragen wäre noch, dass im überall offenen Cervicalkanal sich nicht die geringsten pathologischen Veränderungen zeigten, auch Kernvermehrung im periependymären Gewebe war nicht eingetreten.

Nach den in den Präparaten vorhandenen Uebergangsbildern lassen sich etwa folgende Stadien der Ganglienzellenveränderung aufstellen.

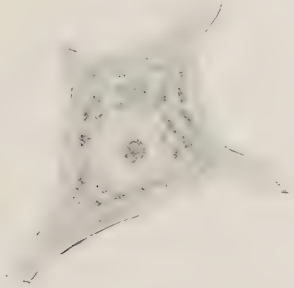

Fig. 1. Normale Ganglienzelle (Neutralroth).



Fig. 2. Feinkörniger Zerfall der Nissl-Granula im Centrum und z. Th. auch in der Peripherie. Kern ist undeutlich abgegrenzt, Kernkörperchen enthält mehrere Vacuolen. (Neutralroth.)

Die geringste Veränderung in der Structur war die, dass die Nissl'schen Granula ihre für die motorischen Zellen charakteristische Parallelordnung aufgegeben hatten und wirr durcheinander lagen. Dabei zeigte sich schon an manchen Stellen ein Zerfall der Granula in kleinere Theilchen.

Dann folgte ein feinkörniger Zerfall der Granula. Derselbe trat zunächst um den Kern, resp. im Centrum des Zellleibes auf. Dort lag bald mehr, bald weniger feinkörniger Staub; gegen die Peripherie nahm die Grösse der Körnchen immer mehr zu und am äussersten Rande des Zellleibes hatten die Körnchen wieder die Grösse der Granula angenommen. An diesen Zellen liessen sich hie und da die Protoplasmafortsätze nur ganz geringe Strecken weit verfolgen.

Eine weitere Stufe des Zerfalls war die feinkörnige Umwandlung sämmtlicher Zellgranula; auch hier schienen die Fortsätze meist verkürzt, der Kern nach der Peripherie gedrängt und undeutlich gegen den übrigen Zellleib abgegrenzt.

Im weiteren Zerfall der Zelle tritt eine Chromatolyse auf, dieselbe breitet sich ebenfalls vom Centrum nach der Peripherie aus, oder von einer Seite der Zelle nach der gegenüberliegenden. Gewöhnlich zeigt sich im Centrum alles zu einer homogenen, fast farblosen Masse umgewandelt, während die Peripherie noch ein fein gekörntes Aussehen aufweist. In so veränderten Zellen ist meist kein Kern mehr nachweisbar.

Endlich fanden sich noch Zellen mit vollständiger Chromatolyse. Die ganze Zelle, inmitten wohlgefärbter anderer Zellen liegend,

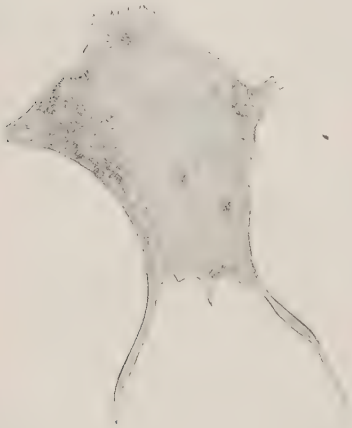

Fig. 3. Beginnende Chromatolyse im Centrum, gegen die Peripherie feinkörniger Zerfall der Granula, vereinzelte am äussersten Theil der Peripherie erhalten. (Neutralroth).

Fig. 4. Centrale Chromatolyse, die sich schon etwas nach der Peripherie ausbreitet.

hatte ein blasses Aussehen, und man konnte ein sehr feines Faserwerk im ganzen Zellkörper nachweisen.

Daneben fanden sich Zellen mit Vacuolen, andere mit „abgerissenen Fortsätzen", wie sie auch von anderen Autoren, insbesondere Franzosen, beschrieben wurden.

Was die „abgerissenen Fortsätze" der Ganglienzellen betrifft, so wäre es einerseits möglich, dass an erkrankten Ganglienzellen ein Abreissen der Fortsätze während der Fixation eintrete, andererseits könnte es sich um Folgendes handeln:

Denke man sich eine tiefgehende Falte in einem Fortsatz, so wird

sich das Bild eines abgerissenen Fortsatzes ergeben; stellt man nun anders ein, so wird diese Lücke zwischen den beiden Stücken nicht ausgefüllt werden, weil die Falte eine zu grosse Tiefe besitzt; erst wenn das ganze übrige Bild der Ganglienzelle und der beiden zerrissen erscheinenden Fortsätze verschwunden ist, wird der tiefer gelegene Theil sichtbar sein. So könnte man das Bild der abgerissenen Fortsätze erklären, wie sich dies an des Verfassers Fall gezeigt hat.

Die Kerne der Ganglienzellen verhielten sich sehr verschieden: In den Zellen mit feinkörnigem Zerfall im Centrum waren die Kerne häufig nicht deutlich gegen den Protoplasmaleib abgrenzbar, das Kernkörperchen barg eine oder mehrere Vacuolen. Auch die Tingirbarkeit der Kerne war eine sehr verschiedene: manche Kerne zeigten ein sehr deutlich maschiges Liningerüst, andere hatten sich vollständig tingirt und erschienen ganz homogen, dabei sahen sie wie aufgeblasen aus; eine dritte Art endlich zeigte absolut keine färbbare Substanz.



Fig. 5. Vollständige Chromatolyse, nur an der Peripherie noch vereinzelte zerfallene Granula (Neutralroth).
(Fig. 1 — Fig. 5 Zellen aus dem Lumbalmark.)

Fig. 6. Zelle aus der Clarke'schen Säule mit centraler Chromatolyse und feinkörnigem Zerfall der Nisslgranula. Vereinzelte Granula sind an der Peripherie erhalten (Neutralroth).

An anderen Kernen, besonders von Zellen mit Chromatolyse, die noch ausnahmsweise Kerne besassen, sah man zahlreiche Faltungen in der Kernmembran, das Kerninnere war ohne Kernkörperchen und zeigte homogenes Aussehen.

Bei anderen war vom Kern überhaupt nichts mehr zu sehen und fand sich nur noch das Kernkörperchen, und zwar an der Peripherie. Dies fand sich bei einzelnen Zellen mit feinkörnigem Zerfall der Granula.

Ueber die Vertheilung der einzelnen Stufen der Veränderungen lässt sich Folgendes bemerken:

Im Lendenmark zeigten sich alle beschriebenen Zerfallsformen. Im unteren Brustmark traf man besonders Aufgeben der Parallelanordnung, feinkörnigen Zerfall in Centrum und Peripherie, letztere beiden besonders schön an den Zellen der Clarke'sche Säule an, daneben einige Zellen mit centraler Chromatolyse.

Im oberen Brustmark zeigten sich die gleichen Veränderungen, nur war die Zahl der betroffenen Zellen etwas geringer. Auch hier war Zerfall der Granula bei den Zellen der Clarke'schen Säulen eingetreten.

Im Halsmark endlich handelte es sich meist nur um Zellen mit Aufgabe der Parallelanordnung, einige zeigten auch feinkörnigen Zerfall, andere, aber nur sehr wenige, auch centrale Chromatolyse.

Zum Schlusse der ganzen Untersuchung wurde auch in Schnitten auf Bacterien nach Gram und Weigert, mit Methylenblau und mit Carbolfuchsin gefärbt, aber diese lieferten ein vollständig negatives Resultat.

Durch äussere Umstände war es leider unmöglich, auch Gehirn und Medulla oblongata zu untersuchen. Dass aber zum Mindesten die Medulla oblongata in Mitleidenschaft gezogen war, lässt sich aus den klinischen Erscheinungen nachweisen. Die Herabsetzung der Beweglichkeit des rechten Musc. cucullaris lässt auf Störungen im Gebiet des Nerv. accessorius Willisii schliessen; die Erhöhung der Pulsschläge auf 148 kann man als Vaguslähmung erklären; der höhere Stand der Uvula nach links, ebenso Schiefstand des Gaumensegels nach der gleichen Seite weist auf Störungen im centralen Gebiete des Facialis hin.

Kommen wir noch einmal auf die Befunde an den peripheren Nerven zurück, so können wir sagen, dass eine Neuritis anatomisch nicht nachweisbar war, obwohl die klinischen Erscheinungen (Lähmung, Druckempfindlichkeit, Verlangsamung der Leitung etc.) für eine solche zu sprechen scheinen.

Die anatomisch nachweisbare perivasculäre Infiltration war so gering, dass sie zur Diagnose Neuritis wohl nicht verwendet werden darf, wenn auch vereinzelte Leukocyten hie und da zwischen den Fasern lagen, zumal geringe Infiltrationen um die Gefässe sich auch in normalen Nerven finden.

Die Methode nach Marchi wies zwar das Vorhandensein vereinzelter kleiner Fetttropfen oder kleiner Schollen nach, allein auch das geht nicht über einen normalen Befund hinaus; sowohl Singer und Münzer als Mayer haben solche normale Degenerationen von Nervenfasern in den peripheren Nerven nachgewiesen.

Auch im Rückenmark war der Befund mit Marchi an unseren Präparaten im Ganzen negativ. Die spärlichen schwarzen Farbgerin-

nungen sind von Singer und Münzer auch im Rückenmark normaler Individuen nachgewiesen worden.

Auch für die Ganglienzellen können wir keine fettige Degeneration annehmen, da ja bekanntlich das Pigment dieser Zellen die Eigenschaft besitzt, sich mit Osmium zu schwärzen (Goldscheider und Flatau). Auch gegen die von Pribytkow und Minor erhobenen Befunde verfetteter Ganglienzellen bei Landry'scher Paralyse lässt sich einwenden, dass eine starke Pigmentirung der Ganglienzellen leicht eine Verfettung derselben vortäuschen kann.

Die übrigen Befunde im Rückenmark deckten sich zum Theil mit denen anderer Autoren.

So hatten wir mit Klebs gemeinsam die hyalinen Thromben, ebenso mit einer sehr grossen Anzahl Anderer die Blutungen in der grauen Substanz (Leyden, Klebs, Hlava u. A.).

Auch die Befunde an den Ganglienzellen stimmten mit den von manchen anderen Autoren gemachten überein.

Auffallend war, dass gerade im Lumbalmark, in dem die meisten Ganglienzellen verändert waren, keine Blutungen nachzuweisen waren.

Ein auffallender Befund ist auch die Alteration der Clarke'schen Säulen.

Ein besonderes Gewicht möchten wir weiterhin auf die hyalinen Thromben legen, die wir im Lumbal- und Cervicalmark gefunden haben, weil sie einen Hinweis auf die Ursache der Krankheitserscheinungen zu geben im Stande sind.

Recklinghausen hat darauf aufmerksam gemacht, dass durch von Bacterien producirte lösliche Toxine hyaline Thromben gebildet werden können. Dieser Ansicht hat sich Klebs beim Vortrage seines Falles, in dem der Hauptbefund in hyalinen Thromben im Gebiet der Centralarterien bestand, angeschlossen, indem er ausführte, dass die hyaline Thrombose besonders häufig im Gefolge von Infectionskrankheiten zu beobachten sei, nicht als constante Begleiterscheinung bestimmter, sondern als ein Vorgang, der durch die verschiedensten Infectionskrankheiten angeregt sein kann.

Diese Thatsache der hyalinen Thromben allein würde nach Klebs schon die Annahme rechtfertigen, dass auch dieser Fall von Landry'scher Paralyse auf eine Infection resp. Intoxication zurückzuführen sei. Diese Annahme findet nun noch eine Stütze in den Nebenbefunden:

Es fanden sich nämlich bei der Section eine weiche, etwas vergrösserte Milz, Blutungsherde in der Lunge, geringe Schwellung der Darmfollikel, alles Zeichen, die für eine acute Infections-

krankheit sprechen, wie sie auch Eisenlohr in einem seiner Fälle mit der gleichen Erklärung angiebt.

Leyden sagt in seinen Ausführungen über Landry'sche Paralyse, dass „die Ansicht einer bacteriellen Ursache der Landry'schen Paralyse gegenwärtig (1894) als zurückgewiesen anzusehen" sei. Seit dieser Zeit haben sich aber die Fälle von Landry'scher Paralyse, die entweder eine Infection direct nachweisen liessen, wie die von Marie und Marinesco, Remlingen, Marinesco und Oettinger, Piccinino und Chantemesse bedeutend vermehrt; andererseits haben viele Autoren, die in neuerer Zeit Fälle von Landry'scher Paralyse mit negativem bacteriologischen Befund veröffentlicht haben, zur Erklärung ihrer Fälle, da eine Neuritis, die an und für sich ebenfalls nicht gegen Infection sprechen würde, nicht nachweisbar war, Infection oder Intoxication angenommen. Ebenso greifen die Autoren mit vollständig negativem Befund nach dieser Erklärung (Thomas, Centanni, Eisenlohr etc.).

Diese Fälle mit negativem Befund in den peripheren Nerven, positivem Befund im Rückenmark, denen sich ein bald positives, bald negatives Resultat der bacteriologischen Untersuchung anschliesst, weisen darauf hin, dass die These Krewer's, die Landry'sche Paralyse sei nichts Anderes, als das zweite und dritte Stadium einer chronischen Polyneuritis, auf einer directen einseitigen Verkennung des Wesens dieser Erkrankung beruht. Es ist möglich, dass aus einer chronischen Polyneuritis eine acute aufsteigende Spinalparalyse hervorgeht, aber nicht jede Landry'sche Paralyse ist das 2. und 3. Stadium einer chronischen Polyneuritis.

Ebensowenig, als bei Landry'scher Paralyse eine chronische Polyneuritis vorausgegangen zu sein braucht, ebensowenig ist es nöthig, dass jeder Fall dieser Erkrankung eine „acute diffuse degenerative Myelitis" aufweist.

Zum Gegenbeweis lassen sich die Fälle mit negativem Resultat im Rückenmark, wie sie Watson, Ormerod, Albu, Morton, Prince, Steven, Eisenlohr, Hun, Goebel veröffentlicht haben, beibringen. Diese alle haben dargethan, dass es durchaus keiner Veränderungen myelitischer Natur im Rückenmark bedarf, um die Erscheinungen der Landry'schen Paralyse hervorzurufen. Daher ist auch die Behauptung Krewer's nicht gerechtfertigt, dass jeder Fall von Landry'scher Lähmung mit einer acuten diffusen degenerativen Myelitis verbunden sein müsse.

Fassen wir zum Schlusse nochmals die Ergebnisse dieses Falles acuter aufsteigender Spinalparalyse zusammen, so sind wir berechtigt, zu sagen: In diesem Falle, der deutliche Erscheinungen

einer Neuritis zeigte, ohne dass diese ihre anatomische Bestätigung fand, handelt es sich um eine rein spinale, aufsteigende und zuletzt die Medulla oblongata ergreifende Erkrankung, welche wahrscheinlich auf infectiöser, resp. toxischer Basis beruht.

Da dieser Fall sich jenen zahlreichen Fällen anschliesst, die ebenfalls reine spinale Erkrankung aufweisen, sind wir berechtigt zu sagen, dass heute, ebenso wie früher, die Annahme, dass es sich in vielen Fällen von „bulbärer Form" der Landry'schen Paralyse um eine Infection resp. Intoxication handle, gerechtfertigt erscheint.

Verfasser kann die Arbeit nicht schliessen, ohne der angenehmen Pflicht nachzukommen, seinen hochverehrten Lehrern, Herrn Obermedicinalrath Prof. Dr. Bollinger, für die bereitwillige und freundliche Ueberlassung eines Platzes im path. Institut sowie für die gütige Ueberweisung des Falles und die Uebernahme des Referats, Herrn Geheimrath Dr. v. Ziemssen für die gütige Ueberlassung der Krankengeschichte seinen tiefgefühlten Dank auszusprechen. Gleichfalls zu grossem Danke verpflichtet ist der Verfasser seinem hochgeschätzten Lehrer, Herrn Prof. Dr. H. Schmaus, der demselben mit seinem Rathe hülfreich zur Seite stand. Auch Herrn Collegen Pallikan sagt Verfasser für die gütige Uebernahme der Zeichnungen seinen besten Dank.

## Verzeichniss der benützten Literatur.

### A. Ueber die Landry'sche Paralyse.

1. Centanni, E., Ein Fall von Landry'scher Paralyse. Aus dem Institut für allgemeine Pathologie zu Bologna. Ziegler's Beiträge. VIII. S. 358. 1890.
2. Eisenlohr, C., Ueber Landry'sche Paralyse. Deutsche med. Wochenschrift. 1890. Nr. 38.
3. Eichberg, A. case of acute ascending paralysis etc. New-York Record 1891, 21. Februar. Referat in Virchow u. Hirsch's Jahresb. 1891. S. 103.
4. Hlava, Examen histologique d'un cas ayant trart à une femme décédée sans les symptomes de la paralysie de Landry Arch. biol. de. med. IV. 1891; ref. in Schmidt's Jahrbücher. Bd. 232. S. 244.
5. Hun, H., The pathology of acute ascending (Landry's) paralysis. The New-York med. Journ. 1891, Mai. S. 20.
6. Klebs, Ueber Landry'sche Paralyse: a) Deutsch. med. Wochenschr. 1891. Nr. 3; b) Berliner med. Wochenschr. 1891. Nr. 6.
7. Ormerod, Illustrations of Landry's paralysis. St. Barthol. Hosp. Repots XXVIII. 1892.
8. Watson, Acute ascending paralysis (Landry's). Brit. med. Journ. 1892, 10. Dec.; ref. in Neur. Centralbl. 1893. S. 373.
9. Albu, Zur Aetiologie der Paralysis ascendens acuta. Zeitschr. f. klin. Med. XXIII. S. 385. 1893.

10. Pribytkow, Referat im Neur. Centrbl. über die Sitzung der Gesellsch. d. Neuropath. u. Irrenärzte d. Univ. Moskau. 1893. S. 716.
11. Giuzetti, Contributo all' anatomia patologica ed alla etiologia della paralisi ascendente acuta. Ref. med. 1894. Ref. in Lubarsch u. Ostertag, Ergebnisse d. all. Path. 1895.
12. Leyden, E., Ueber multiple Neuritis u. acute aufsteigende Paralyse nach Influenza. Zeitschr. f. klin. Med. XXIV. 1894.
13. Ballet, De la paralysie de Landry. Ref. in der Semaine médicale. pag. 469. 1895.
14. Marie et Marinesco, Sur un cas de paralysie de Landry avec constatation, dans les centres nerveux, de lésions polymyélitiques liées à la presence d'un mikrobe. Ref. in der Semaine médicale. pag. 450. 1895.
15. Marinesco et Oettinger, De l'origine infectieuse de la paralysie ascendente aiguë ou maladie de Landry. Semaine médicale 1895.
16. Morton Prince, A case of Landry's paralysis with autopsy. Journ. of nervous and mental disease XX. pag. 686. 1895. Ref. in Neur. Centrbl. S. 931. 1896.
17. Barley and Erwing, A contribution of the study of acute ascending (Landry's) paralysis. New-York med. journ. 1896. Ref. in Neurolog. Centrbl. 1896. S. 1079.
18. Diller and Ad. Meyer, A case of Landry's paralysis. Americ. journ. of the med. sciences. 1896. April. Referat in Neurolog. Centrbl. S. 931. 1896.
19. Remlinger, Paralysie ascendente aiguë d'origine streptococcique. Ref. in Semaine médicale 1896. pag. 133.
20. Steven Lindray-Zahn, Landry's paralysis. The Glasgow med. Journ. 1896. No. 1. Ref. in Neur. Centralbl. 1896. S. 1078.
21. Burghardt, Ein Fall von sogenannter Landry'scher Paralyse. Rückgang der Lähmung. Sodann Lungentuberculose. Charité-Annalen 1897. XXII.
22. Krewer, Zur path. Anatomie u. Aetiologie der acuten aufsteigenden Spinalparalyse. Zeitschr. f. klin. Med. XXXII. 1897.
23. Piccinino, Ueber einen Fall von Landry'scher Paralyse. Histolog. u. bact. Untersuchung. Annali di Nevrologia 1897. Fasc. 1. Ref. im Centrbl. für allgem. Path. u. path. Anat. 1897. S. 360.
24. Thomas, Two cases of acute ascending paralysis with autopsies. Journ. of nerv. and. ment. dis. 1897, Nov. Ref. im Centralblatt f. allgem. Path. u. path. Anatom. 1898. Heft 3 u. 4.
25. Chantemesse, Paralysie ascendante simulant le béri-béri. Ref. in der Sem. méd. 1898. p. 324.
26. Goebel, Ueber Landry'sche Paralyse. Münch. med. Wochenschr. Nr. 30 etc. 1898.

## B. Andere benützte Werke.

27. Mayer, S., Ueber Vorgänge der Degeneration und Regeneration im unversehrten peripherischen Nervensystem. Zeitschr. f. Heilkunde 1881. II.
28. v. Recklinghausen, Allgem. Path. des Kreislaufs u. d. Ernährung.
29. Singer u. Münzer, Beiträge zur Kenntnis der Sehnervenkreuzung. Denkschr. d. math.-naturw. Klasse d. k. Akademie der Wissensch. Bd. LV. Wien 1889.

30. Klebs, Die allgemeine Pathologie. Bd. II. 1889.
31. Obersteiner, Anleitung beim Studium des Baues der nervösen Centralorgane. 1892.
32. Goldscheider u. Flatau, Norm. u. path. Anatomie d. Nervenzellen. 1898.

Arbeiten über Landry'sche Paralyse, die dem Verfasser nicht zugänglich waren.

1. Lewy, C., Cas de myélite aiguë, ascendante centrale et diffuse et tuberculose atypique avec remarques de cette dernière. Trib. med. 1890. p. 53.
2. Eichberg, A case af acute ascending paralysis, rapidly fatalissue. New-York Record 1891, 8. Febr.
3. Hun, H., The pathology of Landry's paralysis. Journ. of nerv. and ment. dis. 1891. p. 376.
4. Derselbe, The pathology of Landry's paralysis. Boston Journ. 1891. März, 14.
5. Greppin, Ueber Landry'sche Paralyse. Correspondenzbl. für schweizer Aerzte 1892. Band XXII. S. 517.
6. Walton, Multiple Neuritis the essential clement on Landry's paralysis. Bost. Journ. 1895.
7. Robinson, A case of Landry's paralysis. Med. rec. 1895. p. 534.
8. Lewis, Report of a case of Landry's disease. Med. News 1896, July 2.
9. Robson, H., A case of Landry's paralysis. Brit. med. Journ. 1896, Apr. 18.

---

## Nachtrag.

Nach Fertigstellung vorstehender Arbeit wurden Verfasser noch einige Veröffentlichungen neueren Datums zugänglich, die hier als Nachtrag referirt werden sollen.

Hirtz und Lesné untersuchten einen Fall von Landry'scher Paralyse und kamen zu folgenden Resultaten: Während an den peripheren Nerven keine Veränderungen nachweisbar waren, konnten beide Autoren im Rückenmark solche nachweisen. Sowohl die Gefässe der weissen Substanz als die der grauen waren mit Rundzellen infiltrirt, ebenso die Umgebung der Gefässe in der weissen Substanz. Die Zellen der Vorderhörner, besonders die der Lumbalregion, erwiesen sich als stark lädirt. Auf manchen Schnitten war ihre Anzahl auf sehr wenige Exemplare reducirt, die wenigen erhaltenen Zellen waren bald stark vergrössert, bald sehr verkleinert und dann von kugeliger oder eiförmiger Gestalt. Der Zellkörper erschien gleichmässig tingirt und getrübt. Einige Kerne waren gequollen, färbten sich schlecht oder gar nicht und liessen das Kernkörperchen vermissen. Dabei waren die Kerne häufig nach der Peripherie verlagert. In den höher gelegenen Rückenmarksabschnitten waren die Veränderungen weniger ausgeprägt und mit Ausnahme der Gefässveränderungen im Cervicalmark vollständig verschwunden. Die bacteriologische Untersuchung verlief negativ.

Einen auch bezüglich der Aetiologie interessanten Beitrag lieferte Remlingen:

Ein Mann war an Septicämie erkrankt. Die bacteriologische Untersuchung des Abscesseiters ergab neben Colibacillen auch einen kleineren, auf allen Nährböden züchtbaren Coccus, der den Streptokokken nahe zu stehen schien. Nach Ueberimpfung dieses Coccus auf ein Kaninchen traten bei diesem die Erscheinungen der aufsteigenden Paralyse ein; die hinteren Extremitäten wurden paretisch und druckempfindlich, am nächsten Tage war die Parese in vollständige Lähmung übergegangen, die Extremitäten gering atrophisch geworden. Die Lähmung schritt weiter auch auf die vorderen Extremitäten, und am 5. Tage ging das Thier unter den Symptomen der Respirationslähmung zu Grunde.

Die mikroskopische Untersuchung des Rückenmarks ergab eine sehr starke Blutfüllung der Gefässe, doch nirgends zeigten sich Hämorrhagien. Diese Erscheinungen waren besonders stark im Lendenmark ausgeprägt.

Die bacteriologische Untersuchung, zu der Aussaaten von Blut, Leber, Milz, dem Nervus cruralis und Nervus ischiadicus gemacht wurden, ergab bei diesen Organen ein negatives Resultat. Dagegen liess sich aus Aussaaten des Rückenmarks der überimpfte Coccus züchten.

Remlingen hat somit den directen Beweis erbracht, dass die Landrysche Paralyse auf bacterieller Grundlage auftreten kann.

Mills und Spiller veröffentlichten einen typischen Fall dieser Erkrankung, der in 7 Tagen zum Exitus letalis führte.

Die Untersuchung des Nervensystems zeigte schon mikroskopisch eine mässige Hyperämie von Rückenmark, Medulla oblongata und Pons. Mikroskopisch fanden sich die Zellen der Vorderhörner geschwellt, der Kern war excentrisch gelagert, in seiner Umgebung waren die chromophilen Elemente zu Grunde gegangen. In den vorderen und hinteren Wurzeln, sowie an einzelnen Stellen der Medulla oblongata war eine kleinzellige Infiltration aufgetreten. Der Nerv. peroneus zeigte an verschiedentlichen Stellen das Bild der typischen Nervenentzündung.

v. Reusz hat folgenden Beitrag geliefert:

Ein 25jähriger, erblich nicht belasteter Mann war Ende April 1898 unter allgemeiner Mattigkeit, Kopf- und Genickschmerzen erkrankt. Dabei war Kriebeln, meist in der linken unteren, dann in allen Extremitäten aufgetreten. Die Symptome nahmen zu, die Schwäche vergrösserte sich, die Sprache wurde näselnd. Am 5. Mai bestand Tremor linguae, alle Bewegungen waren frei, doch langsam und wurden mit geringer Kraft ausgeführt. Gehen war nur mit Unterstützung möglich, der Gang taumelnd. Die Stimmbänder gingen bei tiefer Inspiration nicht über die Cadaverstellung hinaus, die Epiglottis wurde nur schwach gehoben, die Adduction erschien bei der Phonation unvollständig. In den folgenden Tagen nahmen die Lähmungserscheinungen an den Extremitäten immer mehr zu, die Sprache war stark näselnd. Empfindung für feine Berührung war in den Fussspitzen geschwunden, für Nadelstiche an den Händen und Füssen herabgesetzt. Während alle Reflexe fehlten, war der Bauchdeckenreflex erhalten. Unter Zunahme der Schluckstörungen, Auftreten von Gaumenparese, fortschreitender Lähmung der Adductoren und Abductoren des Kehlkopfs trat am 10. Mai 1898 der Tod ein.

Die Zellen der Vorderhörner und die der Kerne der Medulla oblongata waren degenerirt. Einzelne spinale Fasern waren degenerirt, eine grössere Anzahl von Axencylindern im Rückenmark und peripheren Nerven

geschwollen. Dabei bestand eine geringe Leukocyteninfiltration. An den Gefässen fand sich eine luetische Endarteriitis vor. Die bacteriologische Untersuchung ergab ein negatives Resultat.

Nach einer Betrachtung über die Landry'sche Paralyse kommt v. Reusz zu folgenden Schlussresultaten:

1. Die Ursache ist eine Erkrankung der motorischen Vorderhornzellen.
2. Die Erkrankung erreicht nur selten einen solchen Grad, dass sich Entartungsreaction entwickeln würde.
3. In vielen Fällen sind die Veränderungen an den Wurzeln und den Nerven nur Zeichen einer secundären Degeneration, die sich an die Erkrankung der Zellen anschliesst.
4. Die Polyneuritis parenchymatosa ist nur ein prädisponirendes Moment
5. Viele Fälle, besonders die mit positivem bacteriologischen Resultat sind nicht als Landry'sche Paralyse aufzufassen.

---

## Literatur.

1. Hirtz u. Lesné, Paralyse ascendente aiguë. Presse médicale 1897.
2. Remlingen, Paralyse ascendente aiguë experimentale. Société de Biologie 1897. Ref. Jahresber. üb. Leist. u. Fortschr. auf dem Gebiete der Neur. und Psych.
3. K. Mills and S. Spiller, On Landry's paralysis with the raport of a case. Ref. neur. Centralbl. 1899. Nr. 5.
4. F. v. Reusz, Ein Fall von Paralysis ascendens Landry. Charité-Annalen 1898. Ref. in Neur. Centrbl. 1899. Nr. I.

---